

Paciente femenino de 56 años de edad acude a Imágenes Digitales de Santo Domingo para evaluación tomográfica en zona posterior del maxilar inferior de lado derecho, con ligeras molestias hace 6 meses.

En la radiografía panorámica (Fig. 1), se observa la pieza 48 retenida y con una imagen radiolúcida circundante a la corona, de límites definidos y bordes corticalizados, además, de la agenesia de la pieza 45.

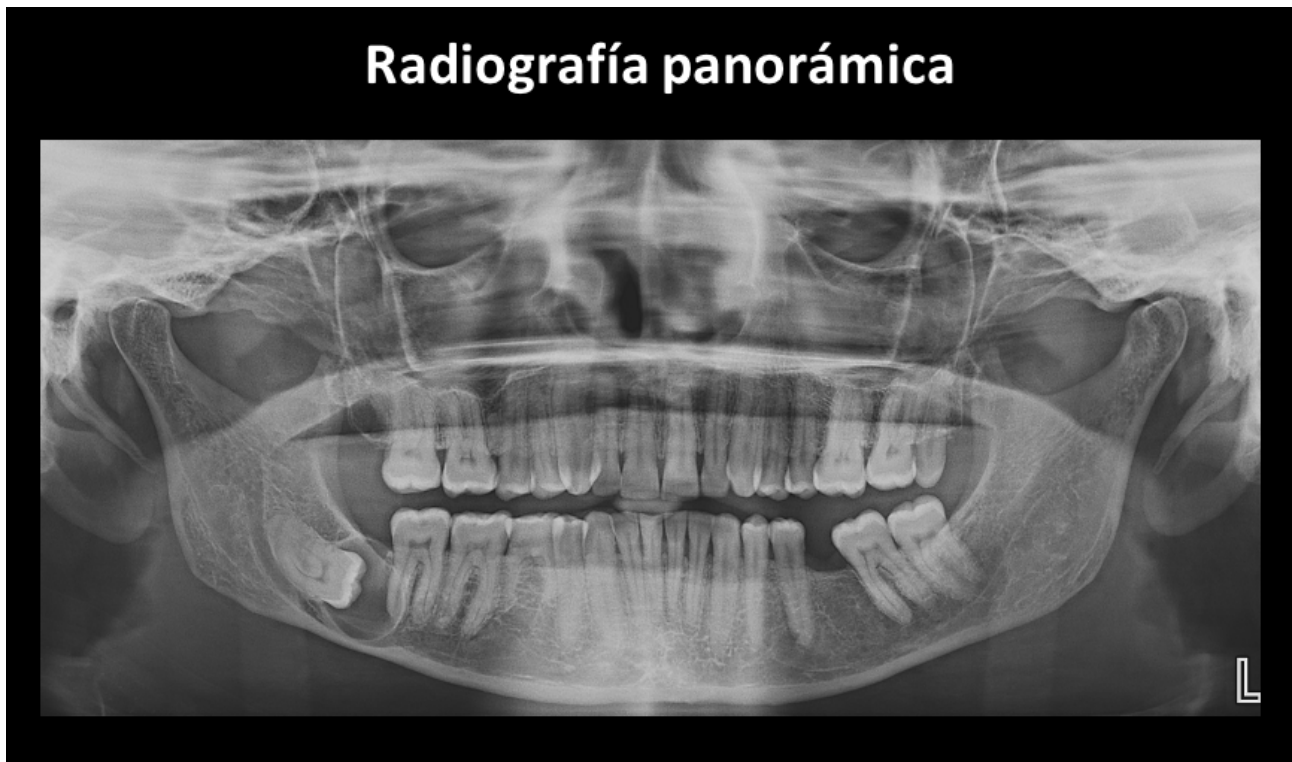

Fig. 1 Radiografía Panorámica

En las reconstrucciones multiplanares, en los cortes sagitales y transaxiales (Fig. 2 y 3), se observa la pieza 48 retenida, en posición horizontal, orientada hacia ambas tablas óseas, con una imagen hipodensa pericoronaria amplio, de límites definidos, bordes corticalizados y forma redondeada, que se extiende hasta la raíz distal de la pieza 47, ocasionando un ligero adelgazamiento de la tabla ósea lingual, la pérdida parcial de la lámina dura de la raíz distal de la pieza 47 y leve desplazamiento del conducto dentario inferior adyacente en sentido caudal.

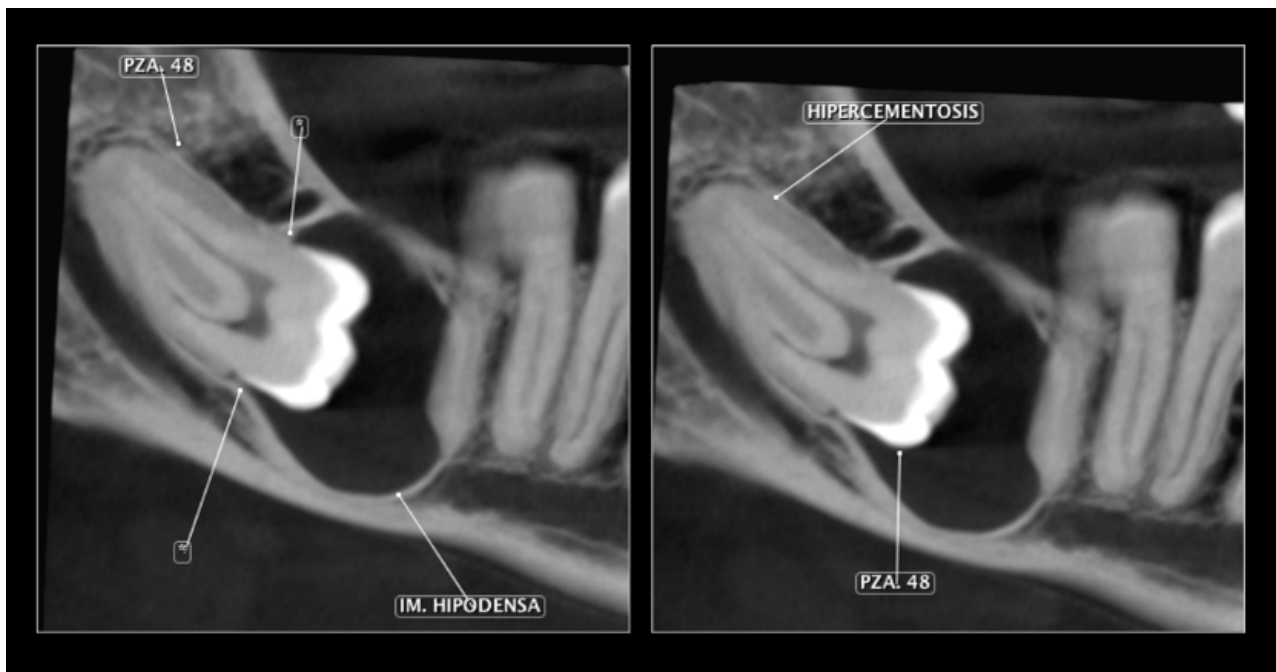

Fig. 2 Cortes Sagitales

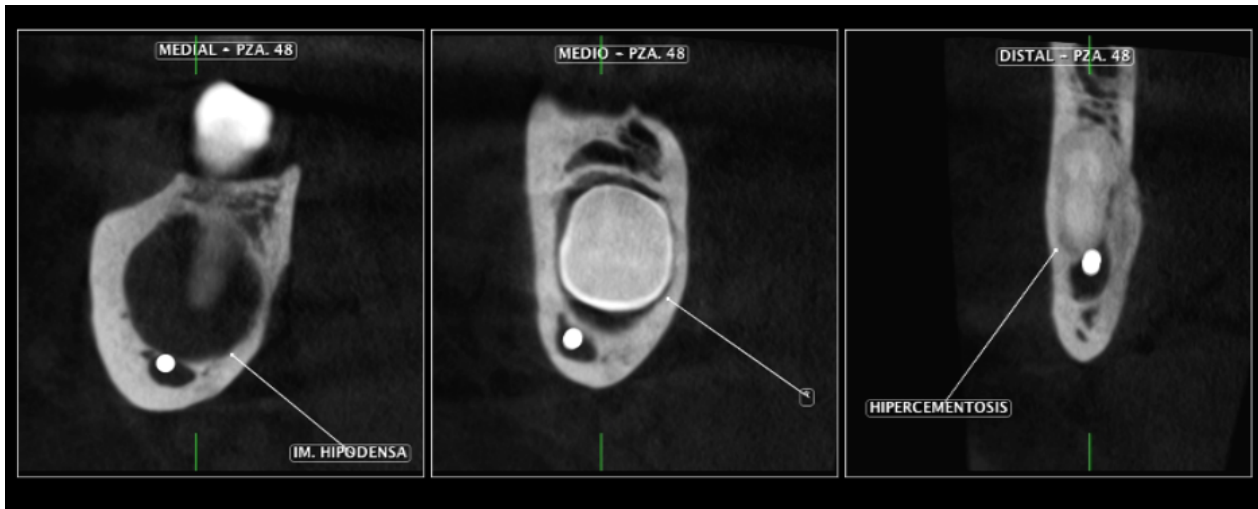
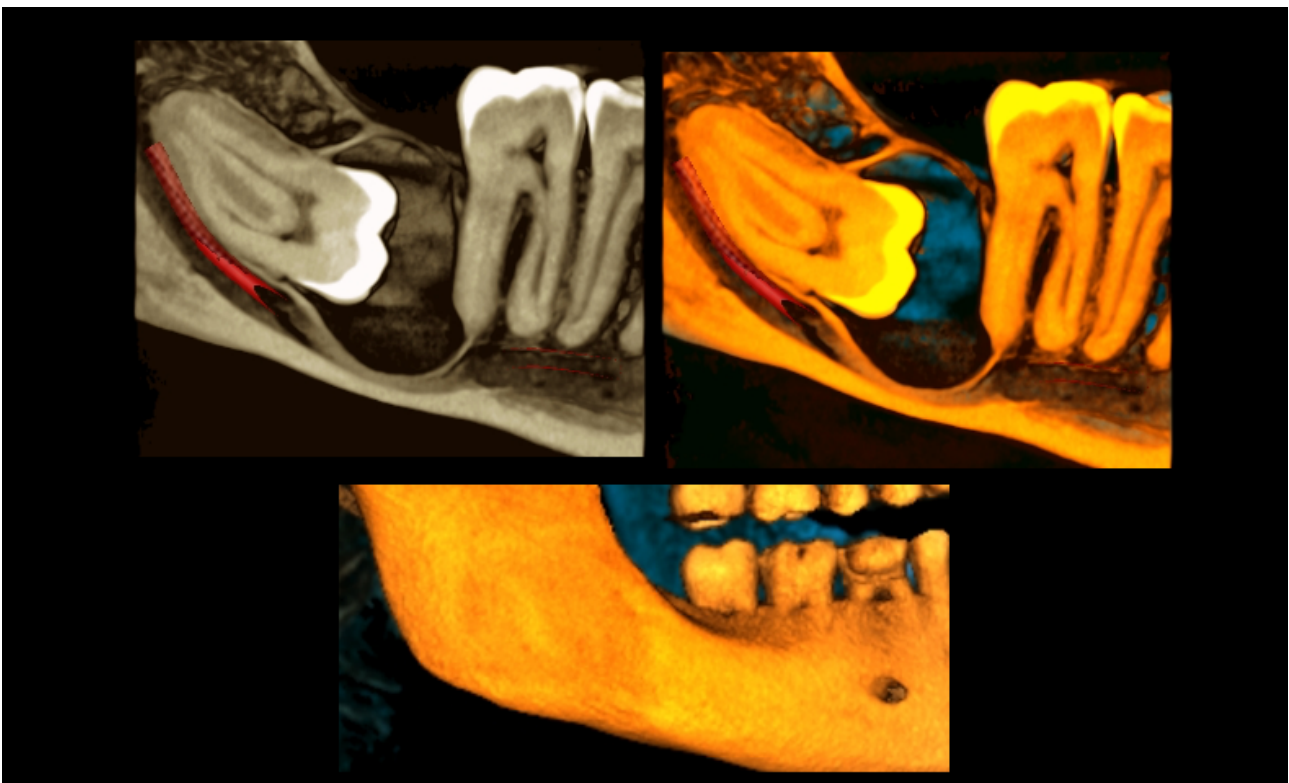


Fig. 2 Cortes Transaxiales

En las reconstrucciones multiplanares, en los cortes sagitales y transaxiales (Fig. 2 y 3), se observa la pieza 48 retenida, en posición horizontal, orientada hacia ambas tablas óseas, con una imagen hipodensa pericoronaria amplio, de límites definidos, bordes corticalizados y forma redondeada, que se extiende hasta la raíz distal de la pieza 47, ocasionando un ligero adelgazamiento de la tabla ósea lingual, la pérdida parcial de la lámina dura de la raíz distal de la pieza 47 y leve desplazamiento del conducto dentario inferior adyacente en sentido caudal.



De la misma forma, se observa en las reconstrucciones 3D (Fig. 4 y 5), la representación de la lesión quística.

