Paciente femenino de 76 años de edad acude a Imágenes Digitales para evaluación tomográfica por la presencia de un ligero aumento de volumen en la zona mandibular del lado izquierdo y evaluación en dicha zona.

En la reconstrucción panorámica en base a la tomografía 3D, se observa imágenes hipodensas ubicado en maxilar inferior del lado izquierdo, a nivel de sínfisis, parasínfisis y cuerpo mandibular, de límites definidos y bordes parcialmente corticalizados, extendiéndose desde el reborde óseo alveolar y que se aproxima al reborde basal mandibular. Además, múltiples ausencias de piezas dentarias y de un resto radicular en la cima del reborde óseo alveolar en zona de pieza 38

En las distintas reconstrucciones multiplanares, se observa en los cortes transaxiales que se encuentra ubicado desde la zona de pieza 37 hasta la pieza 32, de límites parcialmente definidos, bordes parcialmente corticalizados y de forma irregular, con la presencia de tabiques dentro de la lesión, que se extiende desde la cima del reborde óseo alveolar hasta el reborde basal mandibular, produciendo una ligera pérdida de la lámina dura de la pieza 33 y el borramiento parcial del conducto dentario inferior adyacente.

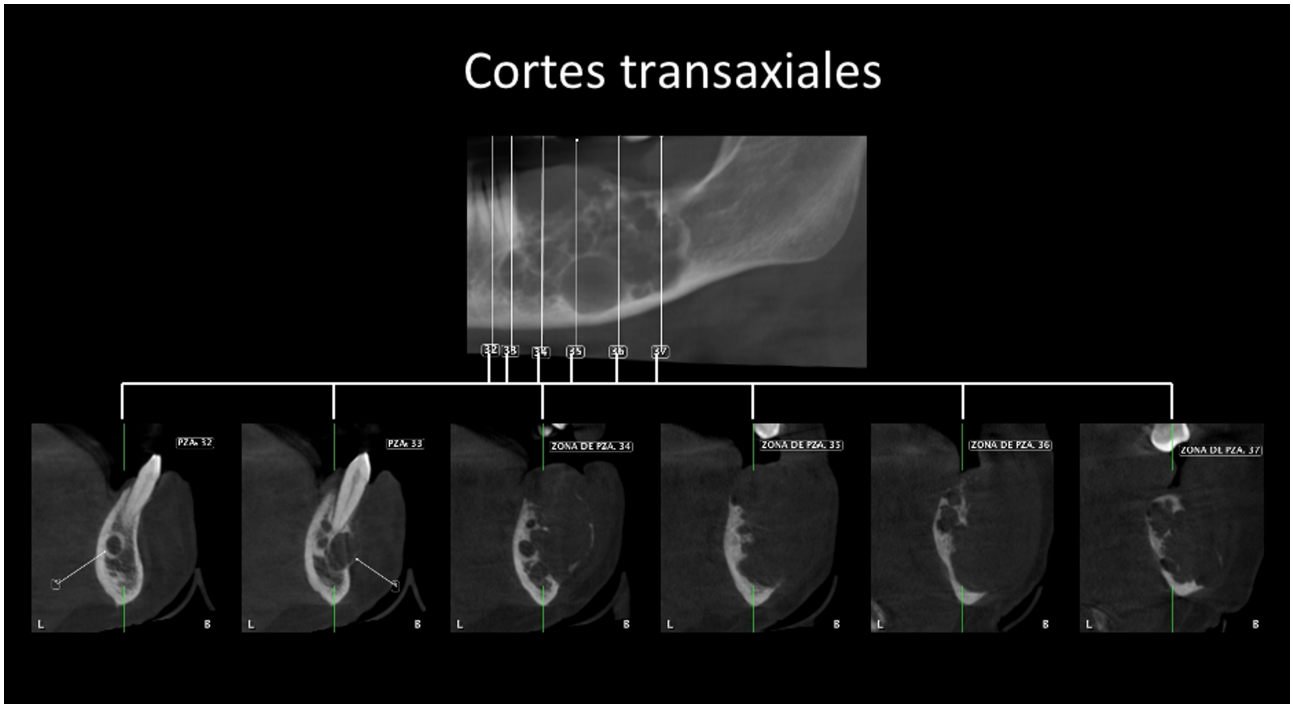

En los cortes axiales, se observa la marcada expansión y la erosión parcial de la tabla ósea vestibular, así mismo, del adelgazamiento de la tabla ósea lingual, comprometiendo por distal de la pieza 33.

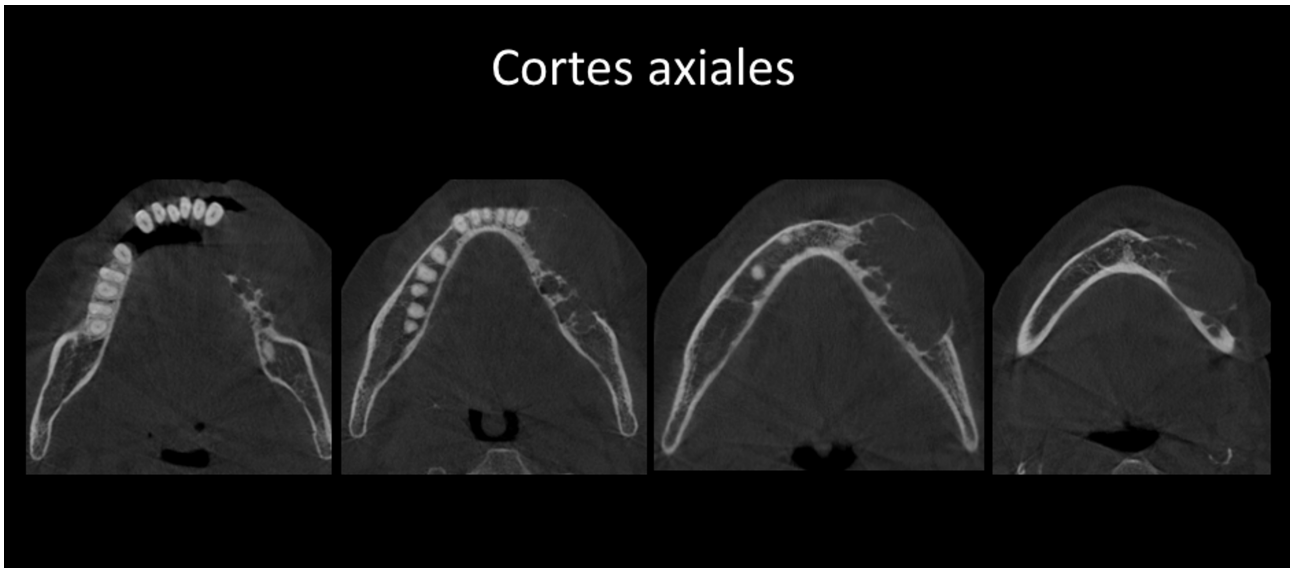

En los cortes sagitales, se observa un aumento de la lesión en sentido cefálico, viéndose expandido a nivel de la cima del reborde óseo alveolar, además, se visualiza un aspecto radiográfico de “panal de abejas”, características de una posible lesión tumoral benigna.

De la misma forma, se observa en las reconstrucciones 3D, la representación de la lesión tumoral benigna en vistas sagitales y axiales (Mixoma odontogénico).

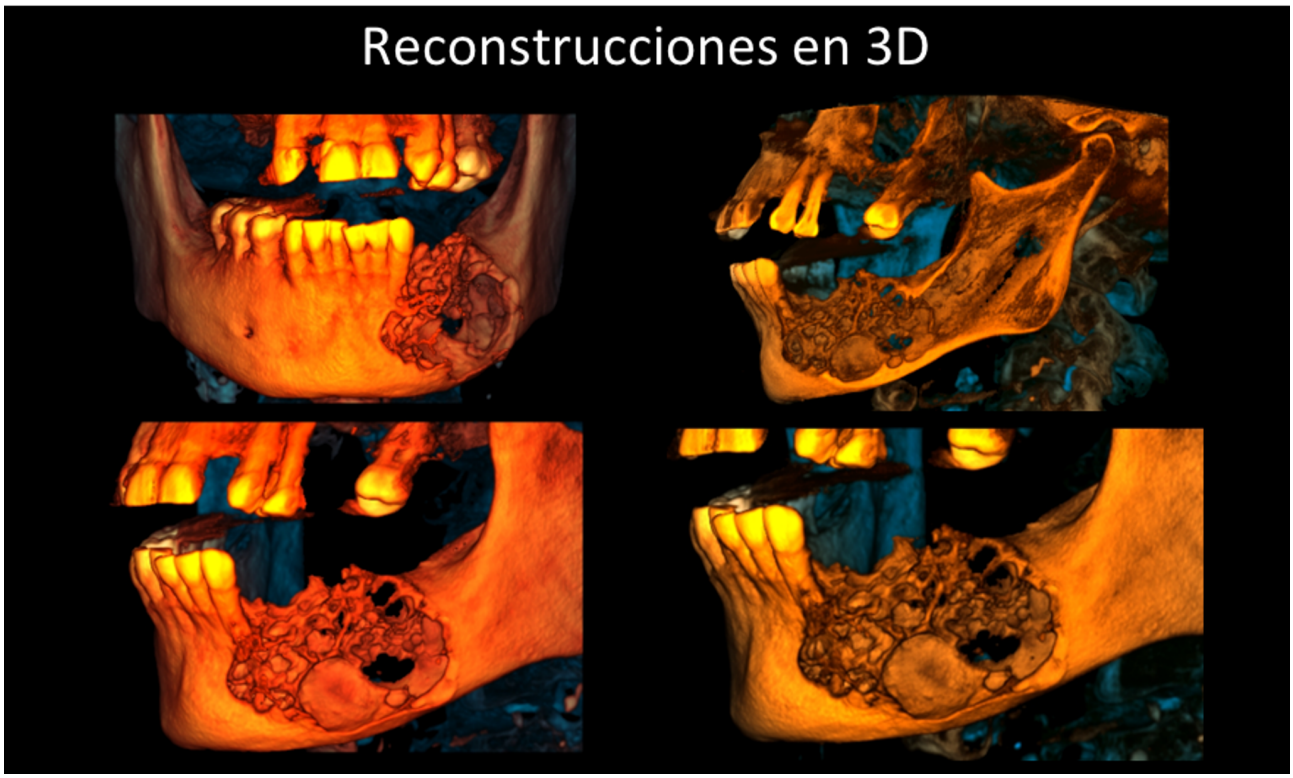

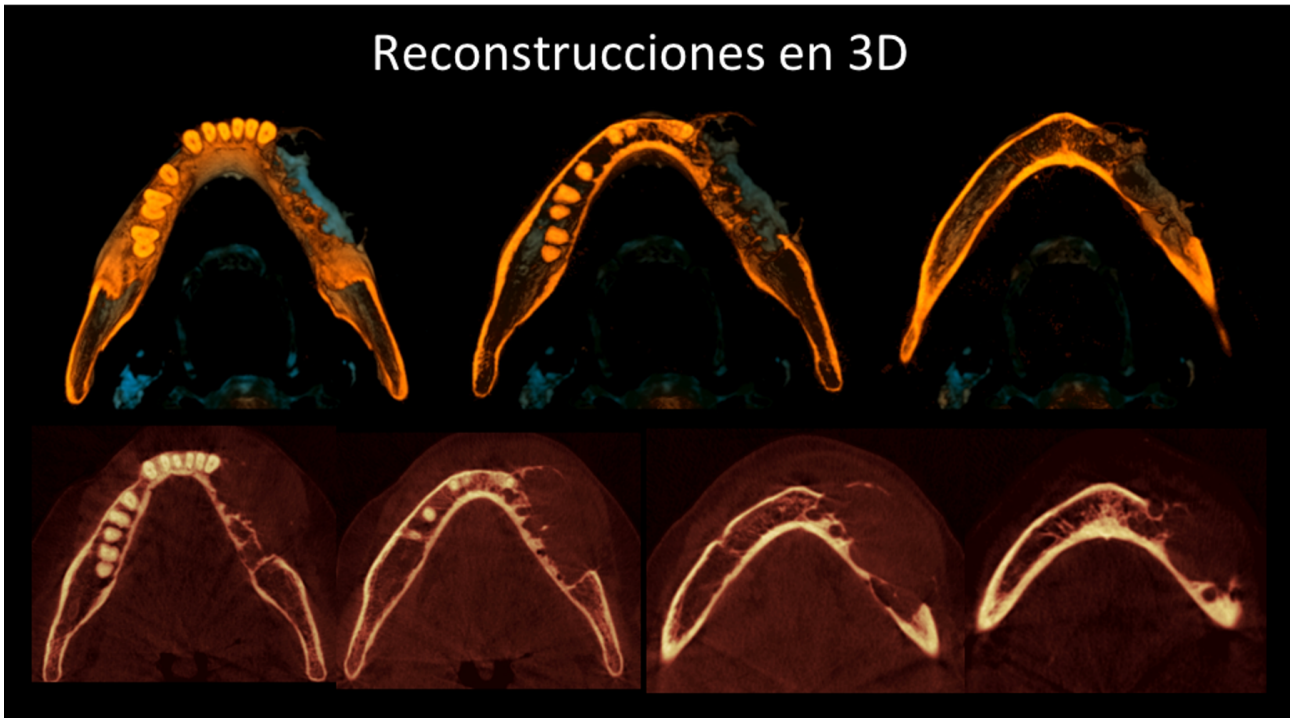

Paráfrasis

De acuerdo con la OMS, el mixoma odontogénico (MO), se encuentra clasificado dentro de las neoplasias benignas de origen mesenquimatoso con o sin presencia de epitelio odontogénico. benigno, poco frecuente, localmente invasivo, que representa del 3 al 6% de todos los tumores odontogénicos. Su principal localización es mandibula, es con frecuencia asintomático y es diagnosticado incidentalmente por radiografías. Habitualmente, este tipo de tumores se manifiesta radiológicamente como una imagen radiolúcida multilocular en «pompas de jabón» o «panal de miel», similar a la descrita en el ameloblastoma. La mayoría son diagnosticados entre la segunda y tercera décadas de la vida. Se debe realizar un diagnóstico diferencial con otros tumores odontogénicos como el ameloblastoma o el fibroma ameloblástico, que presentan histológicamente diferenciación ameloblástica ausente en el mixoma odontogénico. El granuloma central de células gigantes, el hemangioma intraóseo, el quiste óseo aneurismático, la displasia fibrosa o los quistes odontogénicos son otras posibilidades diagnósticas a considerar dentro del estudio de estos tumores.

El tratamiento de los mixomas sigue siendo controvertido, ya que varía desde legrado hasta escisión radical, según el tamaño de la lesión, sin embargo, diversos autores abogan por la escisión quirúrgica amplia para evitar recidivas locales. Probablemente la recurrencia se debe a que son lesiones no encapsuladas cuyas células mixomatosas pueden infiltrar el hueso adyacente

El diagnóstico diferencial lo diferencia siempre en un estudio histopatológico, por lo que, la lesión de este caso es un descarte de una lesión tumo

Referencias:

- Cadena AJL y cols. Mixoma odontogénico. Rev Mex Cir Buc y Maxilofac 2015;11(3):91-99.
https://www.medigraphic.com/pdfs/cirugiabucal/cb-2015/cb153d.pdf

- Díaz-Reverand S y cols. Mixoma odontogénico. Rev Esp Cir Oral Maxilofac. 2018;40(3):120-128.
http://scielo.isciii.es/pdf/maxi/v40n3/1130-0558-maxi-40-03-00120.pdf

- Moreno A y cols. Rev Esp Cir Oral Maxilofac 2004:25:371-373.
http://scielo.isciii.es/pdf/maxi/v25n6/residente.pdf