Paciente masculino de 43 años de edad acude para evaluación tomográfica en maxilar inferior por secuela post traumática ocasionado por arma de fuego.

Clínicamente, se observa con una tumefacción en zona masticatoria de ambos lados, a predominio del lado izquierdo.

En la radiografía panorámica, se observa múltiples trazos de fractura en maxilar inferior de ambos lados, a predominio del lado izquierdo, con presencia de dispositivo metálico de fijación en maxilar superior e inferior y de imágenes radiopacas circundante a los trazos de fractura.

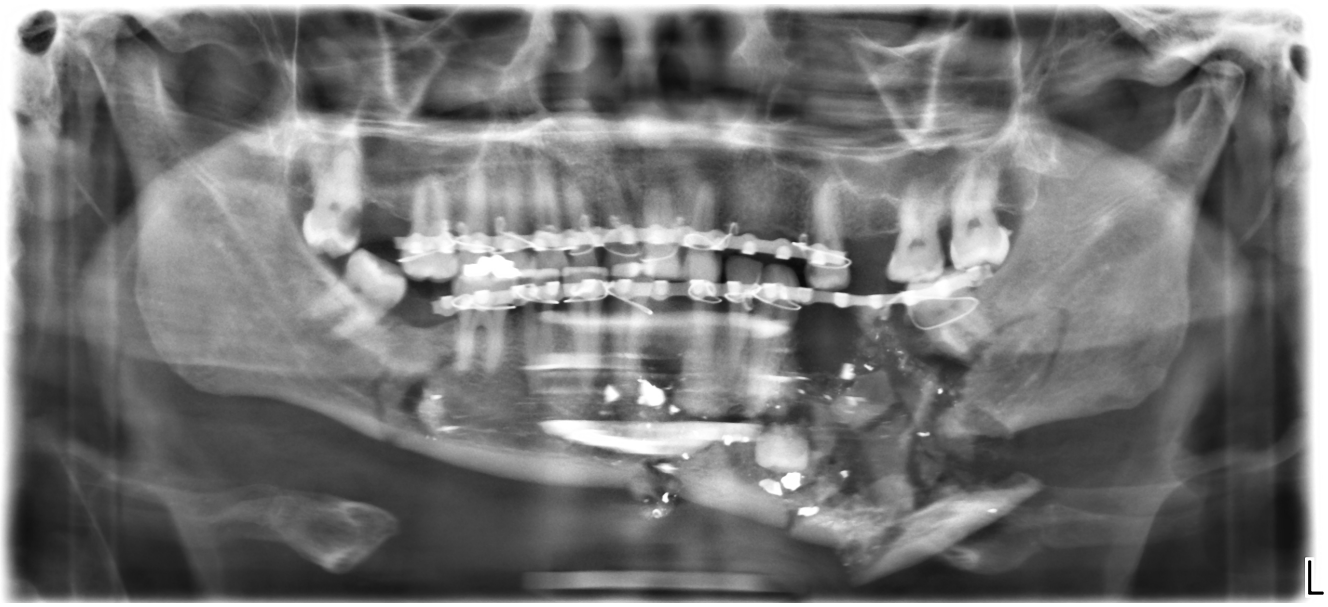

En las reconstrucciones multiplanares, en los cortes axiales, se observa los múltiples trazos de fractura en maxilar inferior del lado derecho e izquierdo, con separación de fragmentos en conminuta a nivel de sínfisis, parasínfisis, alveolo y en cuerpo mandibular del lado izquierdo, desplazándose hacia vestibular y el espacio de piso de boca, comprometiendo la pieza 34 y del conducto dentario inferior adyacente. Además, se observa trazo de fractura en cuerpo mandibular del lado derecho con desplazamiento.

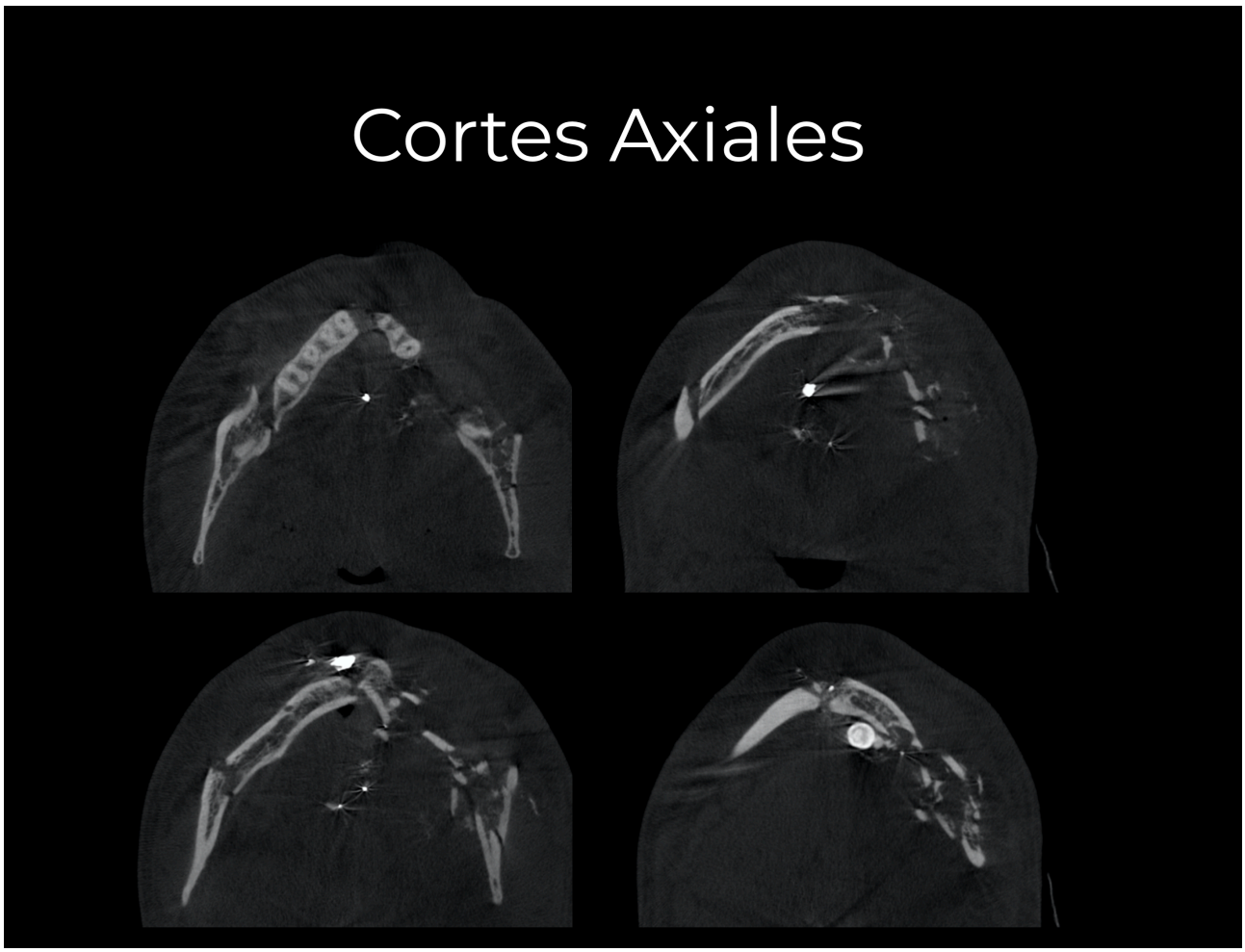

Nótese en las vistas coronales, el marcado aumento de volumen de tejido blando del lado izquierdo. Así mismo, en las vistas sagitales se visualiza los múltiples fragmentos óseos desde la cima del reborde óseo alveolar hasta el reborde basal mandibular, y que no afectó a otras estructuras óseas adyacentes. Además, se visualiza unas imágenes hiperdensas marcadas con densidad metálica, sugerente de material de cuerpo extraño (producido por la arma de fuego).

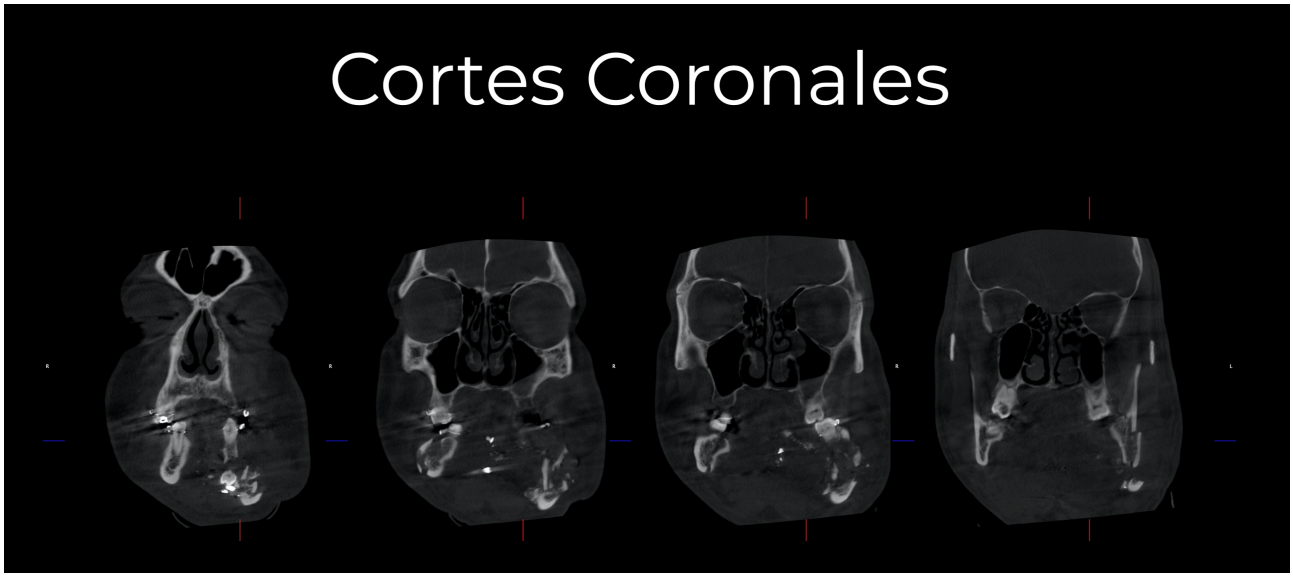

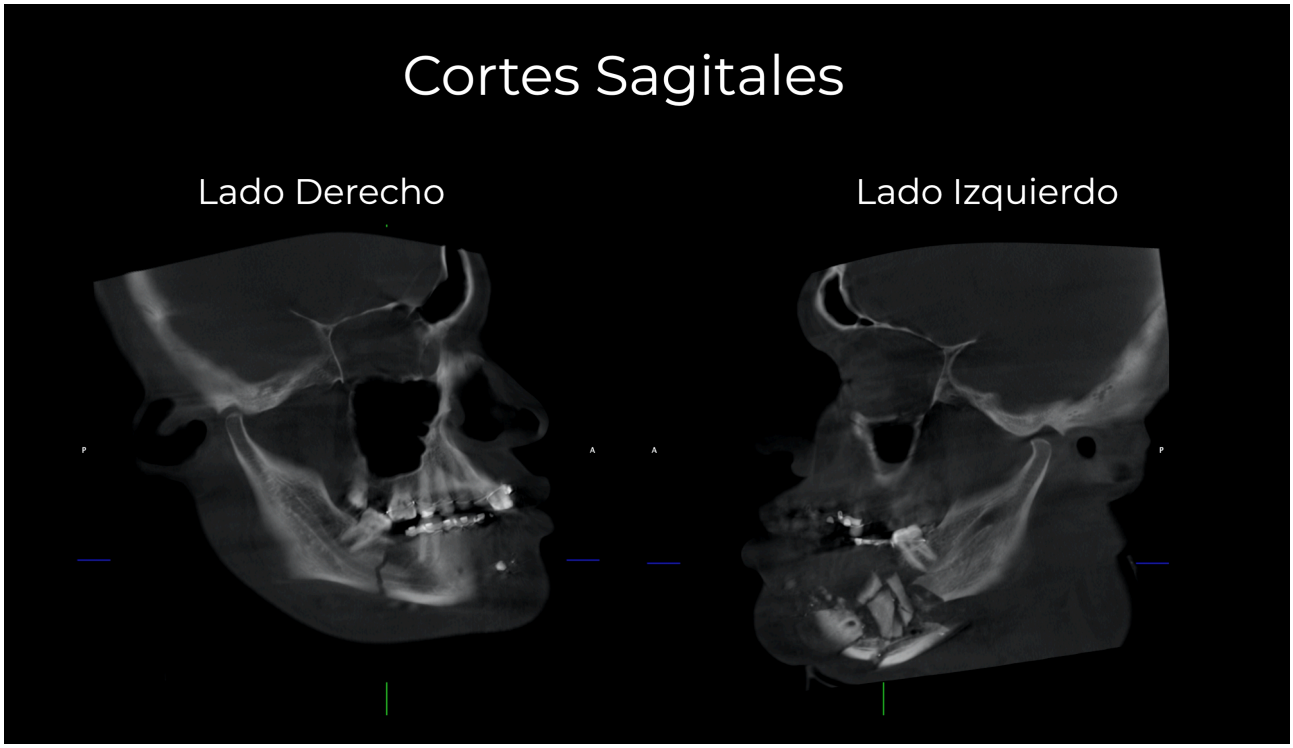

De igual manera, se puede visualizar estos trazos de fractura en las diferentes vistas (sagitales y axiales) y densidades (radiográfico con filtro profundo) en las reconstrucciones 3D, resaltando con mayor notoriedad el lado izquierdo mandibular.

Finalmente, se realizó la segmentación de los fragmentos óseos mandibulares (observados en color verde) ocasionado por el trauma mediante el software Romexis 5.1.1, donde nos permite seccionar estructuras y así tener, como en este caso, una mejor visualización de dicho trauma mandibular.

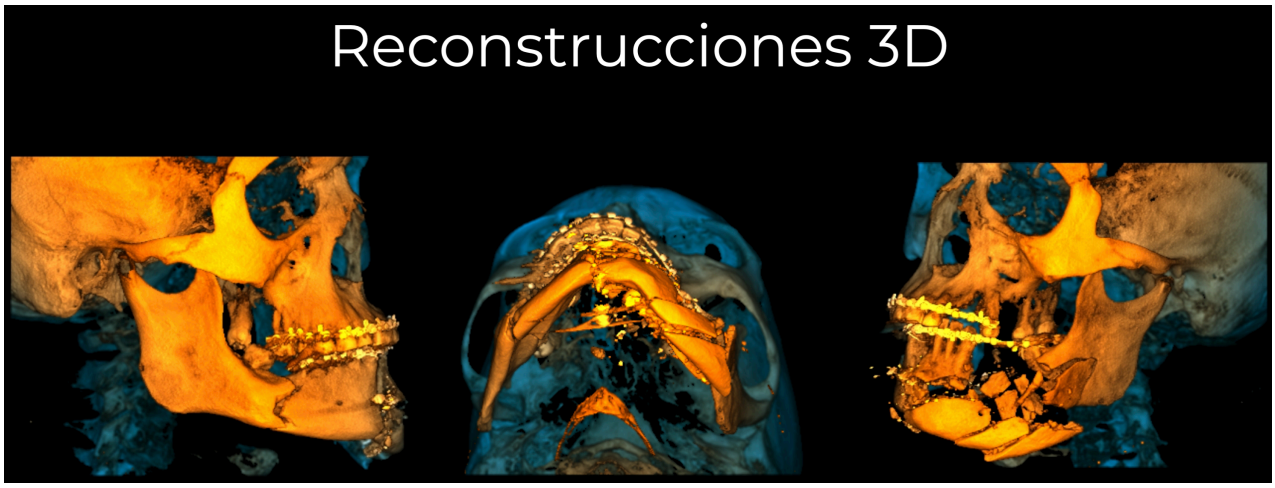

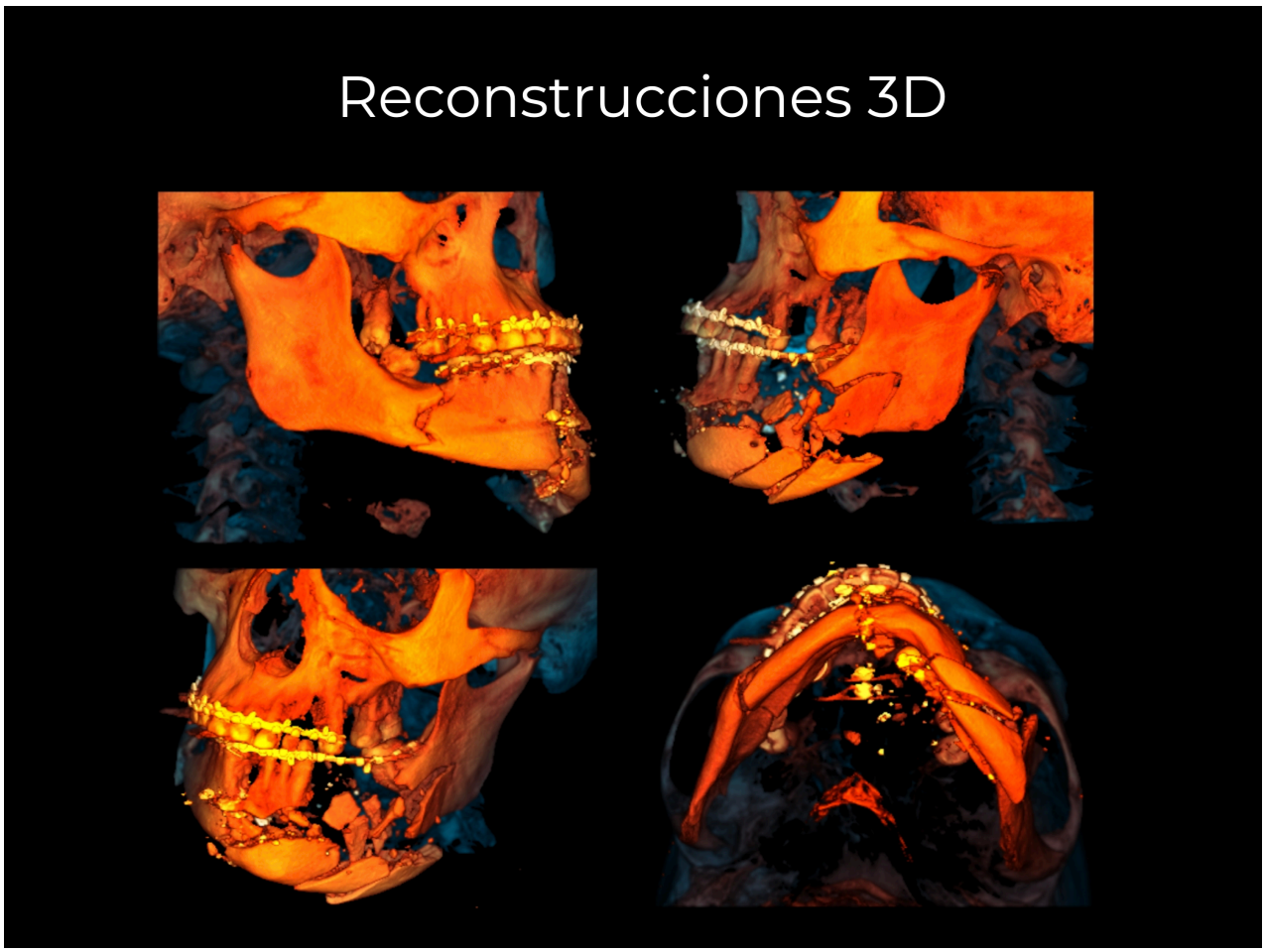

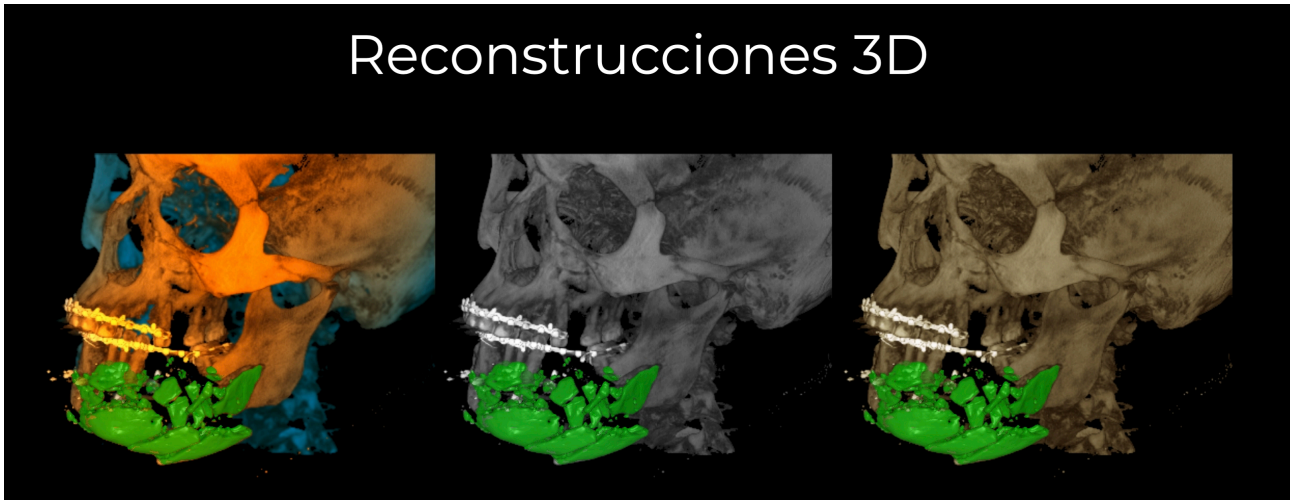

Paráfrasis

Se manifiesta que debido a su prominencia y distinción como el único hueso móvil en la cara, la mandíbula es el segundo sitio más común de fractura facial después de la nariz, siendo los asaltos (31.44%) y las colisiones de vehículos de motor y accidentes automovilísticos (24.94%).

El manejo clásico de una herida por arma de fuego de mandíbula, seguido del manejo de la vía aérea, es descartar una lesión vascular. Luego, el aseo quirúrgico tanto del tejido blando como duro dependía del tipo de herida pero generalmente involucraba la remoción de fragmentos óseos que pudiesen estar en el tejido blando teniendo cuidado de no comprometer la integridad del periosteo de aquellos fragmentos vitales.

Ante la existencia de defectos segmentarios óseos, no es posible la fijación mediante miniplacas y la única referencia disponible puede ser la restitución de la oclusión en los sectores menos afectados. Los extremos óseos deben ser estabilizados mediante largas placas de reconstrucción con 3-4 tornillos en cada extremo, incluso en casos con pérdida de tejidos blandos de cobertura. La colocación de injertos óseos para reconstrucción primaria de estos defectos no suele estar indicada aunque se disponga de cobertura cutánea, ya que suelen ser zonas con déficit de aporte vascular y alto riesgo de infección. La reconstrucción habitualmente se difiere hasta la estabilización del estado general del paciente y la revascularización de las zonas afectas.

Referencias:

- González SMJ y cols. Incidencia de fracturas mandibulares. Revista Mexicana de Cirugia Bucal y Maxilofacial 2017;13(3):95-99.
https://www.medigraphic.com/pdfs/cirugiabucal/cb-2017/cb173e.pdf

- Castellano JM y cols. Fracturas mandibulares. Canarias Médica y Quirúrgica 2006;11(4):19-27
https://accedacris.ulpgc.es/bitstream/10553/6064/1/0514198_00011_0003.pdf

- Mardones M y cols. Fracturas mandibulares conminutadas por impacto de proyectil balístico: Propuesta de tratamiento inicial mediante método de fijación alternativo 2018;12(4):423-430
https://scielo.conicyt.cl/pdf/ijodontos/v12n4/0718-381X-ijodontos-12-04-00423.pdf